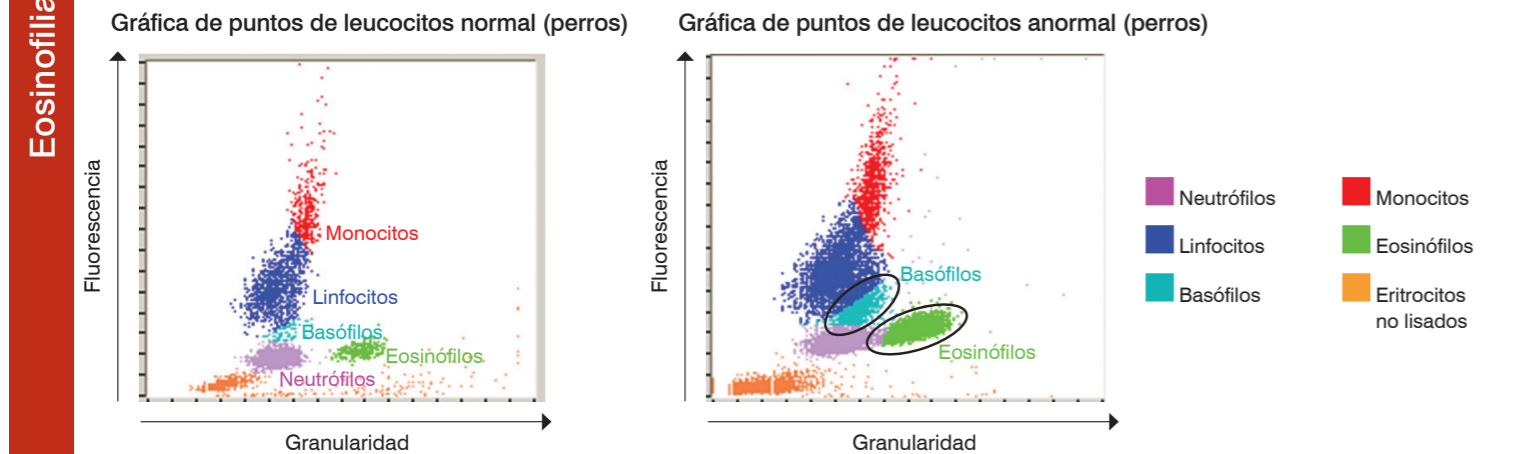
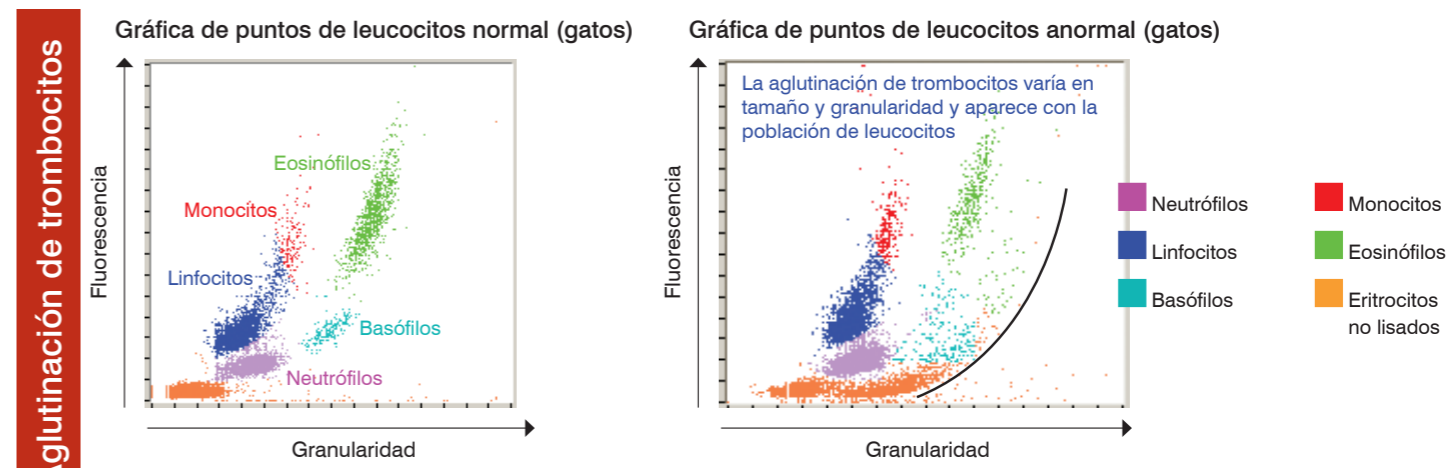
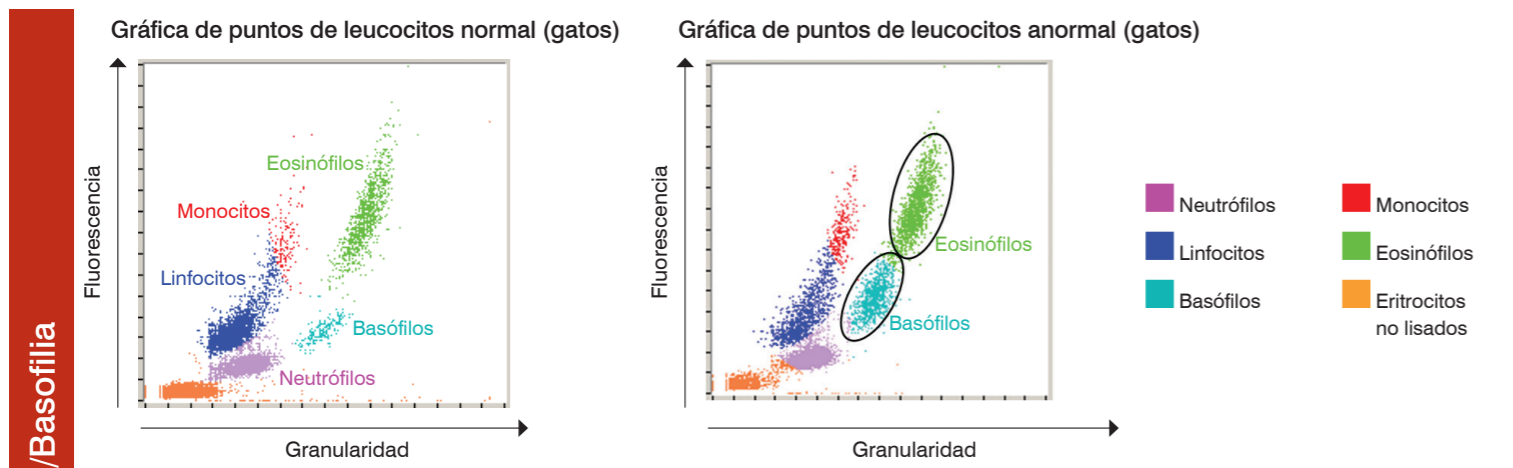
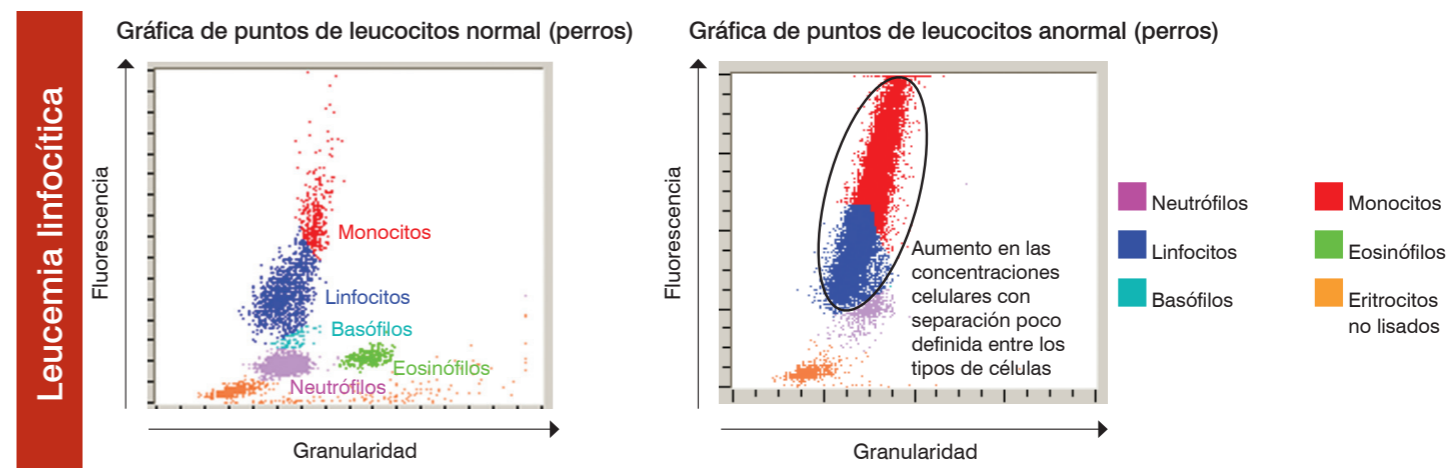
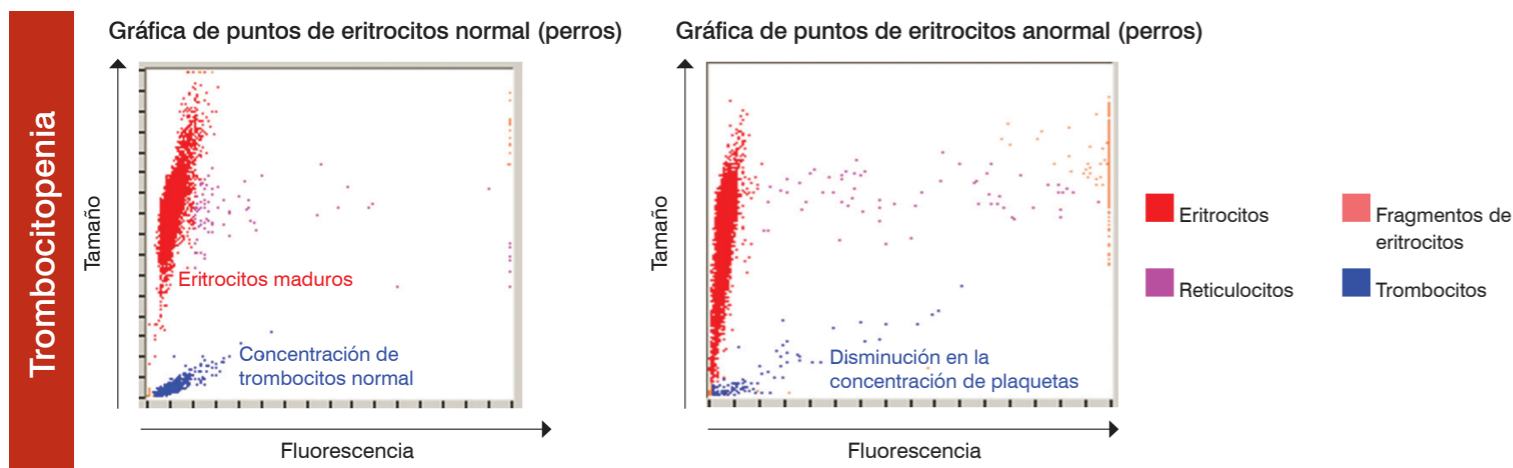
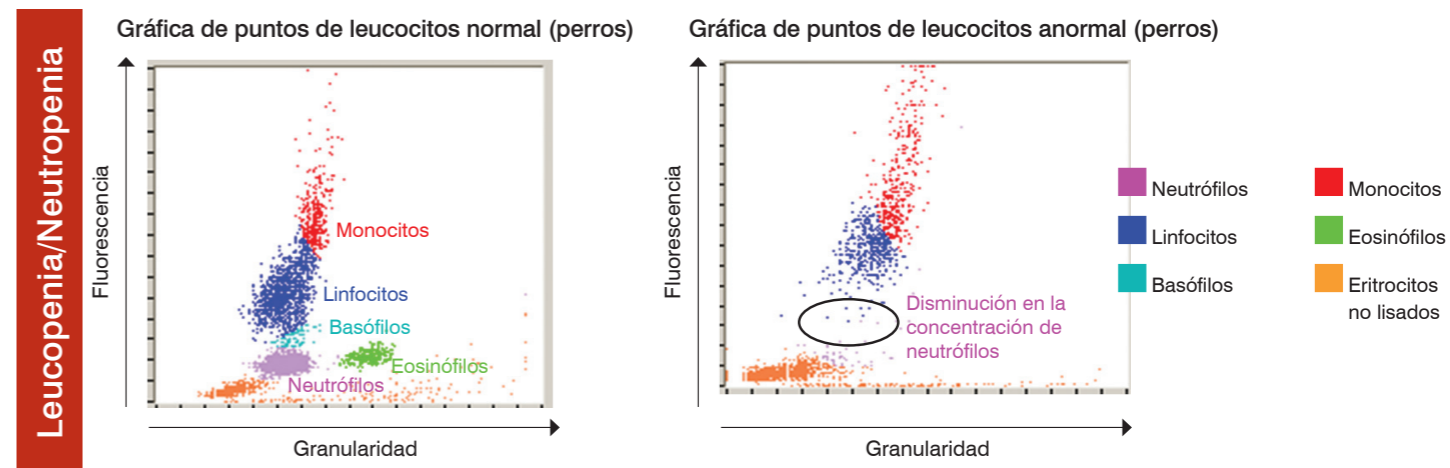
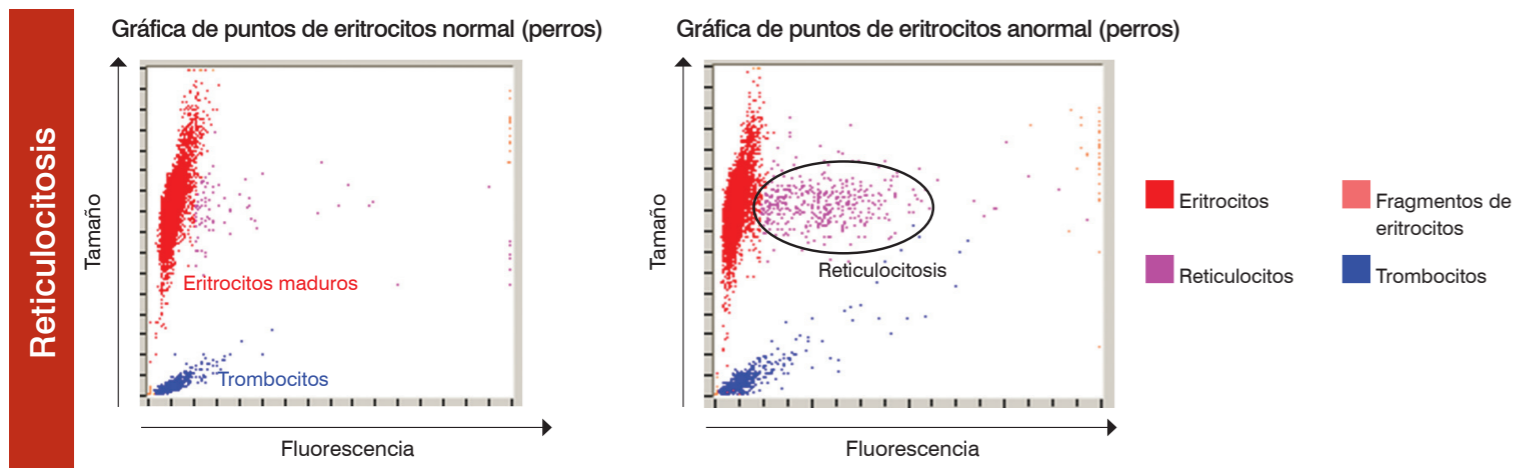


Interpretación de las gráficas de puntos del analizador ProCyte Dx* de IDEXX

Las gráficas de puntos son una representación visual del hemograma completo; cada punto representa una sola célula. Las gráficas de puntos son un elemento crítico para los hemogramas completos, ya que ofrecen una instantánea de la morfología celular. Este cartel le ayudará a identificar los estados de varias enfermedades felinas y caninas.



Para obtener más información sobre las gráficas de puntos ProCyte Dx, póngase en contacto con el Servicio técnico de IDEXX.

Servicio técnico de IDEXX

Brasil 0800-777-7027

EE. UU./Canadá 1-800-248-2483

España 34 932 672 660 / 34 916 376 317

www.idexx.es

Latinoamérica tecnico-latam@idexx.com



Reticulocitosis

La reticulocitosis (aumento en el número de reticulocitos) es el signo más característico y el indicador más objetivo de una anemia regenerativa. La reticulocitosis sin anemia puede ser también un indicador de anemia en vías de mejoría o de otros procesos patológicos ocultos. Los reticulocitos se identifican fácilmente como los puntos de color magenta situados a la derecha de la población de eritrocitos maduros (puntos rojos). Tras la fijación del colorante fluorescente al retículo residual, los reticulocitos se vuelven fluorescentes y se desplazan hacia la derecha en comparación con los eritrocitos maduros no fluorescentes normales. En la gráfica de puntos normal, existen pocos reticulocitos y su concentración es mucho menor que la que se muestra en una gráfica de puntos anormal. Un rápido análisis de la gráfica de puntos permite validar rápidamente la cifra de reticulocitos, lo que aumenta, por consiguiente, la confianza en los resultados generados.

Trombocitopenia

La trombocitopenia puede ser un dato crítico en un hemograma completo, por lo que es esencial validar rápidamente los resultados del analizador de hematología. En las gráficas de puntos de los eritrocitos y los trombocitos, también es posible validar con facilidad la presencia de trombocitopenia severa. En la gráfica de puntos de un paciente normal, existen acumulaciones densas de puntos azules que representan perfiles ópticos de trombocitos individuales. Durante la trombocitopenia severa, la concentración de los puntos azules se reduce radicalmente. Se recomienda realizar un examen microscópico del frotis de sangre para detectar una posible aglutinación de trombocitos en casos en los que se indique una cifra de trombocitos baja. Las aglutinaciones de trombocitos pueden dar lugar a una cifra de trombocitos baja falsa y los episodios de trombocitos no aparecerán en las gráficas de puntos.

Eosinofilia/Basofilia

La identificación del aumento de eosinófilos (eosinofilia) o de basófilos (basofilia) es una observación importante que dirige la investigación diagnóstica hacia enfermedades específicas, como alergias o parasitosis entre otras muchas. Dado su gran valor, es primordial realizar una rápida validación de la eosinofilia y la basofilia señaladas. En las gráficas de puntos, los eosinófilos (verdes) se ubican a la derecha de los neutrófilos en el perro y a la derecha de los monocitos en el gato. Los basófilos (verde azulado) están ubicados por encima de los neutrófilos en el perro y a la derecha de los linfocitos en el gato. Se observan diferentes patrones en distintas especies debido a sus características morfológicas exclusivas. En los casos en los que se señala una eosinofilia o basofilia significativa, el aumento en la concentración de las nubes de puntos de los eosinófilos o los basófilos permite confirmar con facilidad y rapidez el aumento en el número de estas células.

Leucopenia/Neutropenia

La leucopenia o disminución en la cifra total de leucocitos y, en particular, la neutropenia o disminución en la cifra de neutrófilos, suelen tener un significado clínico alto que se relaciona con una enfermedad inflamatoria devastadora y posibles efectos de quimioterapia; es vital que el veterinario tenga conocimiento inmediato de estas situaciones. Las reducciones acusadas en el número de leucocitos se pueden validar rápidamente mediante el examen de las gráficas de puntos. Cuando un tipo de célula aislado, como por ejemplo el neutrófilo, disminuye considerablemente, esto se reconoce fácilmente a causa de la clara inexistencia o radical reducción en la concentración de la nube de la gráfica de puntos asociada con ese leucocito concreto. En el caso que se muestra en el lado opuesto, existe una leucopenia caracterizada por una neutropenia acusada: obsérvese la ausencia de la nube de puntos morados, que representan neutrófilos concretos en la muestra.

Leucemia linfocítica

La leucemia tiene múltiples presentaciones: una de las más comunes es la leucemia linfocítica, ya sea como resultado de una progresión de linfomas malignos o de una leucemia linfocítica primaria originada en la médula ósea. Los analizadores de hematología más avanzados no pueden caracterizar con precisión estas células malignas en circulación y, en muchos casos, intentan realizar una caracterización celular; pero, a causa de la dificultad para diferenciar los diversos tipos de leucocitos, aparece el mensaje "Distribución anormal de leucocitos", con el fin de que se realice una evaluación de seguimiento de un frotis sanguíneo o el envío a un laboratorio de referencia, para que se validen los intentos realizados por el analizador. En las gráficas de puntos de leucocitos normales, existen nubes de puntos de diferentes colores perfectamente identificadas, que representan las distintas poblaciones de leucocitos observadas habitualmente en la sangre periférica. No obstante, en las gráficas de puntos de los pacientes afectados de leucemia linfocítica, no existe una clara distinción entre las diferentes nubes de leucocitos, hay continuidad entre las nubes de diferentes colores. En estos casos, aparece el mensaje de código apropiado, en el que se indica que el analizador tiene problemas para realizar caracterizaciones de leucocitos precisas, y se recomienda realizar un examen del frotis sanguíneo o el envío a un laboratorio de referencia.

Agglutinación de trombocitos

La aglutinación de trombocitos es un problema común en la medicina veterinaria, especialmente en las muestras de felinos. Siempre que haya dificultad para tomar las muestras y se produzca un retraso al llenar el tubo de EDTA, o al realizar la mezcla, existe la posibilidad de que se produzca una aglutinación de los trombocitos. Existen diversos grados de aglutinación de trombocitos y los analizadores más avanzados tienen capacidad para reconocer las de mayor tamaño. Tras su identificación, el operador recibe el mensaje correspondiente junto con las características de los resultados seleccionados que pueden verse afectados por la aglutinación de trombocitos. El analizador seguirá facilitando valores; no obstante, si se reciben indicadores o códigos de mensajes, es esencial efectuar una nueva evaluación y confirmación de los valores señalados. Igualmente, tras un rápido análisis de las gráficas de puntos, el operador puede validar con prontitud la existencia de aglutinaciones de trombocitos de gran tamaño. En las gráficas de puntos, las aglutinaciones de gran tamaño se reconocen como una senda curvilínea de puntos que se extiende desde la población de células no lisadas (naranjas) en paralelo con las nubes de leucocitos normales. En el perro, las aglutinaciones de trombocitos pueden afectar a la cifra de eosinófilos y neutrófilos. En el gato, pueden afectar a la cifra de basófilos y eosinófilos. Un rápido análisis del frotis sanguíneo puede permitir un reconocimiento rápido de las aglutinaciones de trombocitos de gran tamaño y la verificación de los resultados señalados. Si se observan o detectan aglutinaciones de trombocitos en el frotis sanguíneo, se recomienda extraer una nueva muestra para análisis.

